



生き生き

あい

ふれ



講座

第 28 回 テーマ

## くびと肩の痛み

◇ 講師：北条病院 名誉院長

島津 晃

◇ 日時：平成 20 年 4 月 26 日 (土)

→健康チェック：13 時～

→講演：14 時～15 時

◇ 会場：北条病院 リハビリ室

◇ 内容：① 健康チェック (血圧・体脂肪率等)

② 講演

③ 健康相談

 医療法人  
以和興会 **北条病院**

〒591-8034 堺市北区百舌鳥陵南町1丁77番地1

TEL 072 (277) 1119 FAX 072 (270) 3426 URL <http://houjyou.or.jp/>



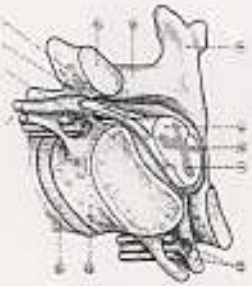
北条病院  
生き生きふれあい講座 28

頸と肩の痛み

島津晃  
2008年4月26日

1

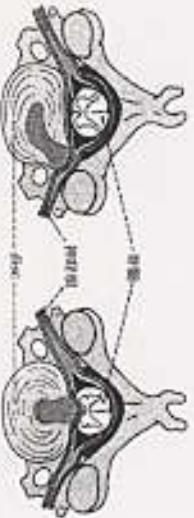
頸椎と脊髄・神経根



- ① 椎間板 (Intervertebral disc)
- ② 椎弓 (Vertebral arch)
- ③ 椎弓根 (Vertebral pedicle)
- ④ 椎弓板 (Vertebral lamina)
- ⑤ 椎間孔 (Intervertebral foramen)
- ⑥ 椎体 (Vertebral body)
- ⑦ 椎体間隙 (Intervertebral space)
- ⑧ 椎体後部 (Posterior vertebral body)
- ⑨ 椎体前部 (Anterior vertebral body)
- ⑩ 椎体後部 (Posterior vertebral body)
- ⑪ 椎体前部 (Anterior vertebral body)
- ⑫ 椎体後部 (Posterior vertebral body)
- ⑬ 椎体前部 (Anterior vertebral body)
- ⑭ 椎体後部 (Posterior vertebral body)
- ⑮ 椎体前部 (Anterior vertebral body)
- ⑯ 椎体後部 (Posterior vertebral body)
- ⑰ 椎体前部 (Anterior vertebral body)
- ⑱ 椎体後部 (Posterior vertebral body)
- ⑲ 椎体前部 (Anterior vertebral body)
- ⑳ 椎体後部 (Posterior vertebral body)

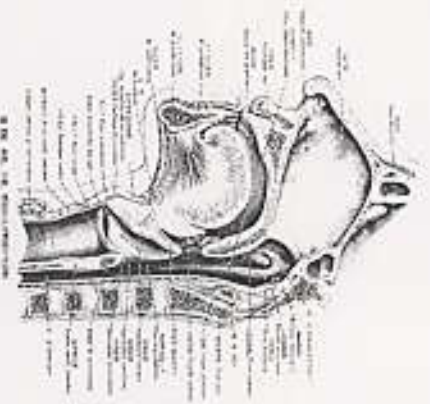14

頸椎間板へのニア



- a. ニアの神経根を圧迫 (radiculopathy)
- b. ニアの神経根を圧迫 (myelopathy)

17



2

頸部の疾患

- 皮下組織：リンパ腺炎
- 筋肉
- 脊柱 軟骨、脊椎関節炎、椎間板脱出
- 骨、骨折、骨棘形成、後縦靭帯骨化症
- 神経、脊髄、
- 関節リウマチ

15

Luschka関節の変形性関節症



- ① 椎間板 (Intervertebral disc)
- ② 椎弓根 (Vertebral pedicle)
- ③ 椎弓板 (Vertebral lamina)
- ④ 椎間孔 (Intervertebral foramen)
- ⑤ 椎体 (Vertebral body)
- ⑥ 椎体後部 (Posterior vertebral body)
- ⑦ 椎体前部 (Anterior vertebral body)
- ⑧ 椎体後部 (Posterior vertebral body)
- ⑨ 椎体前部 (Anterior vertebral body)
- ⑩ 椎体後部 (Posterior vertebral body)
- ⑪ 椎体前部 (Anterior vertebral body)
- ⑫ 椎体後部 (Posterior vertebral body)
- ⑬ 椎体前部 (Anterior vertebral body)
- ⑭ 椎体後部 (Posterior vertebral body)
- ⑮ 椎体前部 (Anterior vertebral body)
- ⑯ 椎体後部 (Posterior vertebral body)
- ⑰ 椎体前部 (Anterior vertebral body)
- ⑱ 椎体後部 (Posterior vertebral body)
- ⑲ 椎体前部 (Anterior vertebral body)
- ⑳ 椎体後部 (Posterior vertebral body)

18

誤飲性肺炎

- 気道内異物
- 窒息、化学的肺炎・細菌性肺炎
- 閉塞性無気肺
- 予防 睡眠剤を習慣的に飲まない、大言壮語・呵々大笑をしない、
- 予防体操：唾の飲み込み体操
- 頭を少し前に傾けて飲み込む。
- 慌てて食事をしてはいけないこと。

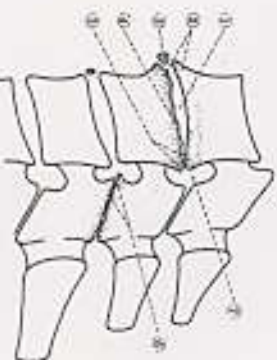
13

神経圧迫の痛み

- 軽度・中等度では炎症を起こし痛みを起こす、重症度では神経は麻痺する
- 痛みはいたわって悪化させない警告、しかし安静が過ぎると筋力・体力低下、主病状も悪化、活動力低下、放置すると生活制限
- 根治治療と対症療法 副作用
- 鎮痛剤：全体的と局所 (体力向上、生活充実)
- 神経ブロック、星状神経、圧痛点。

16

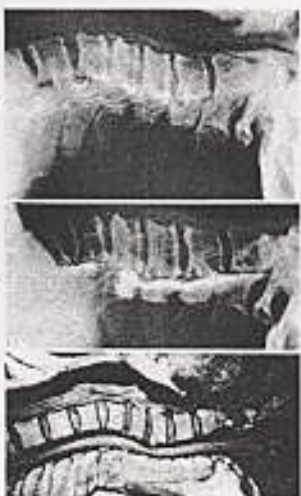
頸部椎間板のX線所見



- ① 椎間板 (Intervertebral disc)
- ② 椎弓根 (Vertebral pedicle)
- ③ 椎弓板 (Vertebral lamina)
- ④ 椎間孔 (Intervertebral foramen)
- ⑤ 椎体 (Vertebral body)
- ⑥ 椎体後部 (Posterior vertebral body)
- ⑦ 椎体前部 (Anterior vertebral body)
- ⑧ 椎体後部 (Posterior vertebral body)
- ⑨ 椎体前部 (Anterior vertebral body)
- ⑩ 椎体後部 (Posterior vertebral body)
- ⑪ 椎体前部 (Anterior vertebral body)
- ⑫ 椎体後部 (Posterior vertebral body)
- ⑬ 椎体前部 (Anterior vertebral body)
- ⑭ 椎体後部 (Posterior vertebral body)
- ⑮ 椎体前部 (Anterior vertebral body)
- ⑯ 椎体後部 (Posterior vertebral body)
- ⑰ 椎体前部 (Anterior vertebral body)
- ⑱ 椎体後部 (Posterior vertebral body)
- ⑲ 椎体前部 (Anterior vertebral body)
- ⑳ 椎体後部 (Posterior vertebral body)

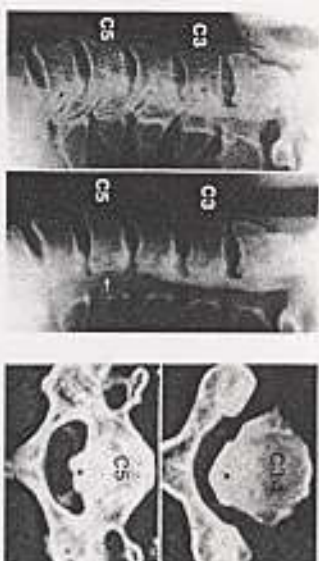
19



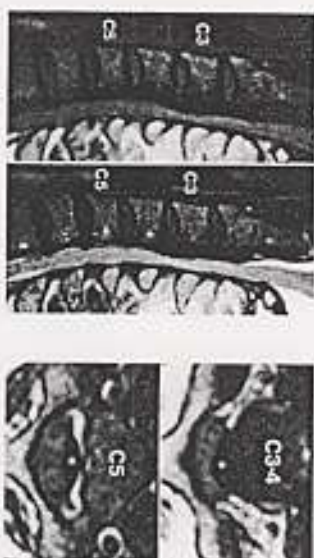


- 椎体骨折 (椎体骨折)
  - 椎体骨折 (椎体骨折)
  - 椎体骨折 (椎体骨折)
  - 椎体骨折 (椎体骨折)

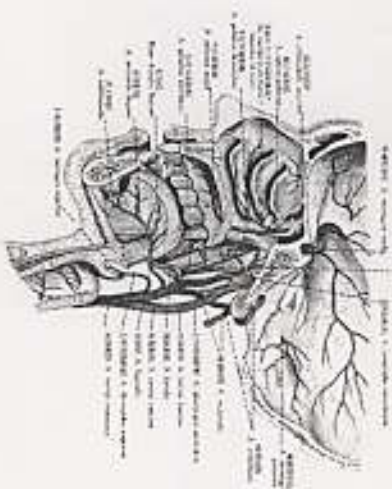
110



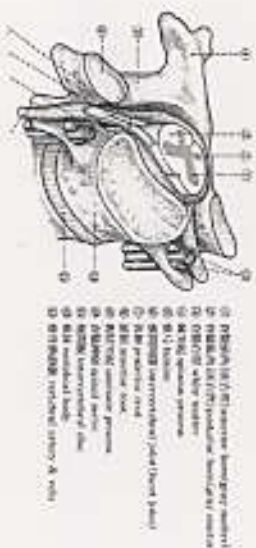
111



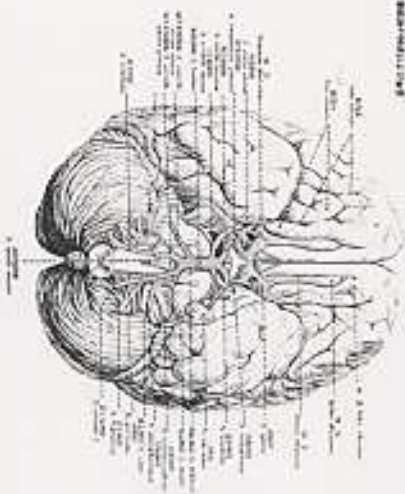
112



113



114



115

### 頰の体操

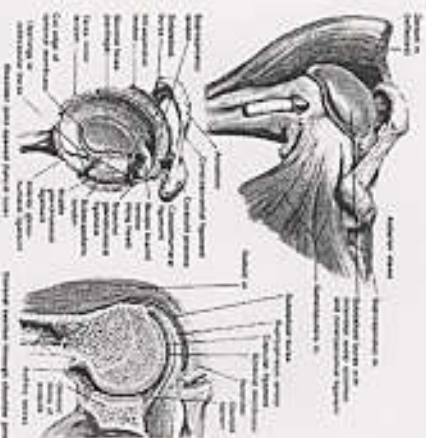
- 動かす方向と範囲の維持と拡大
- 筋力増加→抵抗運動
- バランス・リズムの向上
- 「杖つばしの術」
- 注意事項：大きく動かすのは良くない
- 背屈は少し遠慮
- 頰の位置・顔面の方角によって四肢運動を助ける働きあり。(全身と頰の位置の関係)

116

### 肩の痛み

- 腱板の損傷・炎症 (いわゆる50肩)
- 腱の損傷・炎症
- 関節の損傷・骨折 (高齢者に多い)
- 関節脱臼 (習慣性となる)
- 関節炎 (化膿、結核、リウマチ)
- 肩の凝り

117



118

